ZUR FRAGE ÜBER DIE WEGE

DER

AUFSTEIGENDEN MYELITIS

INAUGURAL-DISSERTATION

ZUR

ERLANGUNG DER MED. DOKTORWÜRDE

DER

HOHEN MEDIZINISCHEN FAKULTÄT DER UNIVERSITÄT ZU BASEL

VORGELEGT

VON

VICTOR SALLE

AUS CHARKOW (RUSSLAND).

LEIPZIG

DRUCK VON AUGUST PRIES

1906

ZUR FRAGE ÜBER DIE WEGE

DER

AUFSTEIGENDEN MYELITIS

INAUGURAL-DISSERTATION

ZUR

ERLANGUNG DER MED. DOKTORWÜRDE

DER

HOHEN MEDIZINISCHEN FAKULTÄT DER UNIVERSITÄT ZU BASEL

VORGELEGT

VON

VICTOR SALLE

AUS CHARKOW (RUSSLAND).

LEIPZIG

DRUCK VON AUGUST PRIES

1906

Digitized by the Internet Archive
in 2026

https://archive.org/details/IA41546418_0083

Die erste exakte Begründung der Myelitis als Entzündung der Rückenmarkssubstanz gehört nach Leyden in die 20er Jahre des vorigen Jahrhunderts, da von Ollivier die makroskopischen Verhältnisse des erkrankten Rückenmarks in Bezug auf Konsistenz, Farbe, Blutreichtum in erschöpfender Weise geschildert und als entzündlichen Ursprungs angesprochen wurden. Einer späteren Zeit und Forschern, welche über eine bessere Kenntnis des Zellaufbaus der Gewebe und feinere Untersuchungsmethoden verfügten, blieb es vorbehalten, die mikroskopischen Veränderungen zu studieren und vor allem auch die Deutung der verschiedenartigen klinisch beobachteten Krankheitserscheinungen zu versuchen. Gerade diese aber bot lange Zeit grosse Schwierigkeiten, was wohl besonders für die Fälle gilt, in welchen die Erkrankung nicht lokalisiert blieb, sondern eine Propagationstendenz in höher liegende Segmente zeigte, also den aufsteigenden Myelitiden in ihren hauptsächlichen Erscheinungsformen, der Landryschen Paralyse (welche zuerst als Krankheit mit negativem anatomischen Befund beschrieben wurde) und der Poliomyelitis anterior acuta. Noch Rilliet und Barthez bezeichneten letztere als paralysie „essentielle“ de l'enfance, als Krankheit sine materia, und Heine machte nur einen Schritt weiter, als er 1840 in richtiger Erkenntnis der Abhängigkeit der klinischen Symptome vom Rückenmark den Namen spinale Paralyse einführte.

Die nähere Lokalisation und Art der Veränderung blieb in Dunkel gehüllt, und erst das Jahr 1865 brachte Aufklärung in dieser Beziehung, die von grundlegender Bedeutung waren. Prévost und Vulpian beschrieben zum ersten Mal in einem Fall von Kinder-

lähmung eine Atrophie der Vorderhörner mit gleichzeitigem Schwund der Ganglienzellen und wiesen auch auf die davon abhängige Volumverminderung der weissen Substanz und die Lokalisation der Krankheit auf einer bestimmten Höhe hin. Diese pathologisch-anatomischen Beobachtungen ermöglichten kurze Zeit später Charcot und Joffroy die Feststellung der Abhängigkeit amyotrophischer Erscheinungen von Läsionen der Vorderhornzellen, womit eine der für die Pathologie des Rückenmarks wichtigsten Tatsachen erkannt war. Charcot fasste die Natur des vorliegenden Prozesses so auf, dass die Degeneration primär die Ganglienzellen ergreife und die Krankheit als akute parenchymatöse Myelitis zu bezeichnen sei. Abweichend davon kamen Roger und Damaschino zur Überzeugung, dass es sich um eine interstitielle Entzündung der grauen Substanz vaskulären Ursprungs handle, bei welcher auch die motorischen Ganglienzellen in Mitleidenschaft gezogen werden. Die hier für die Poliomyelitis ant. aufgeworfene Frage gilt auch für die anderen Formen der Rückenmarksentzündung und kann auch heute noch nicht als endgültig abgeschlossen gelten. Besondere Verdienste um ihre Klärung haben sich in neuerer Zeit v. Leyden, P. Marie, Goldscheider, Schmaus erworben. Zwar herrscht im allgemeinen die Auffassung vor, dass der Prozess vaskulären Ursprungs sei, d. h. „dass das Vorhandensein einer entzündlichen Zirkulationsstörung im Rückenmark als Kriterium für die Bezeichnung Myelitis“ (Schmaus) gelten kann. Doch fehlt es auch in letzter Zeit nicht an Autoren, welche die Schädigung des Parenchyms durch eingedrungene Gifte für das Primäre und die entzündlichen Erscheinungen für konsekutive oder Begleiterscheinungen halten.

Die in der neuesten Literatur publizierten Befunde sind nicht ohne weiteres mit einander in Einklang zu bringen. So scheint in einem von Bing publizierten Fall von Poliomyelitis ant. die Lokalisation des Prozesses auf das Gebiet eines Gefässes, der Sulcocommissuralis, unter Schonung der lateral liegenden von der Vasocorona aus versorgten Zellen für den hämatogenen Ursprung zu sprechen. Dagegen lassen die Angaben von Kahlden über einen von Riessler untersuchten Fall, welcher in den höheren Segmenten des Rückenmarks eine immer mehr hervortretende Läsion der Zellen zeigte, während unten die Gefässalteration vorherrschte, doch an eine „elektive“ Zellgiftwirkung denken, eine primäre Zelldegeneration vermuten. Zur Erklärung dieses und ähnlicher Fälle kann vielleicht die Annahme Redlichs dienen, dass die schädlichen Agentien bei besonderem Verhalten der Virulenz die Gefässe passieren, ohne sie stark zu schädigen, wohl aber für das zarte Parenchym der Nervensubstanz

wirksam werden. Auch Moenckeberg tritt auf Grund eigener Untersuchungen für die Charcotsche Lehre primärer parenchymatöser Läsion ein. Sein Fall, der auch eine Poliomyelitis ant. betrifft, zeigte eine Kongruenz von Gefäss- und Ganglienzellenalteration. Letztere hält Moenckeberg für das Primäre und glaubt, dass die Läsion der Zellen sodann durch „Chemotaxis und ähnliche Reize" zu Exsudation und durch Aufhebung von Wachstumswiderständen zu Proliferation der Gefässe führe. Moenckeberg will überhaupt für die Vorgänge im Rückenmark bei Myelitis die Weigertsche Entzündungstheorie angewendet haben. Auch sonst spielt wohl die verschiedentliche Auffassung der in Betracht kommenden Prozesse von differierenden allgemein pathologischen Gesichtspunkten in der Streitfrage eine nicht unbedeutende Rolle, und auch dies hat seinen Teil dazu beigetragen, dass nach einem Ausspruch von Schmaus (Vorlesungen über die pathologische Anatomie des Rückenmarks) das Kapitel der Myelitis sich zu „einem der unklarsten der gesamten Pathologie" gestaltet.

In Übereinstimmung mit den widerspruchsvollen Auffassungen der Natur der Rückenmarksentzündung überhaupt hat auch eine andere Frage, die mit der besprochenen in innigem Zusammenhang steht, nämlich über die Wege, auf welchen sich in Fällen aufsteigender Myelitis die Erkrankung verbreitet, keine einheitliche Klärung gefunden. Unsere Kenntnisse darüber verdanken wir hauptsächlich experimentellen Arbeiten, aus denen hervorgeht, dass für die Verbreitung des entzündlichen Prozesses, für den Transport der schädlichen Agentien ev. Infektionsträger [1]) als längsleitende Bahnen drei

---

1) In Bezug auf die Frage der Ätiologie der Rückenmarksentzündung herrscht zur Zeit ziemliche Übereinstimmung. Wenn wir von den klinisch auch zur Myelitis gerechneten, durch traumatischen Einfluss oder Verschluss von Arterien hervorgerufenen Krankheitserscheinungen absehen, so müssen wir anerkennen, dass nach den Forschungen der letzten Jahrzehnte einer bestehenden oder überstandenen Infektion die grösste Bedeutung zukommt. Bruns, Leyden, Goldscheider, Oppenheim stimmen darin überein. Als anderes wichtiges ätiologisches Moment gelten akute oder chronische Intoxikationen. Festgestellt ist jedenfalls, dass bei verschiedenen Myelitisformen, so der Landryschen Paralyse, der Poliomyelitis ant., Mikroorganismen im Rückenmark gefunden wurden, und zwar sind nach Bruns Befunde von Typhus- und Milzbrandbazillen, sowie Gonorrhoe- und Eiterkokken publiziert. Nur in Parentese, als Hinweis darauf, wie unsicher die Kenntnisse über die Infektionskrankheiten des Rückenmarks noch vor nicht allzu langer Zeit waren, sei darauf hingewiesen, dass eine Erklärung Gublers im J. 1859, es könne sich eine Paralyse im Anschluss an eine Lungenentzündung einstellen, das grösste Erstaunen seiner Fachgenossen hervorrief.

Wege, ev. ihre Kombination mit mehr oder weniger stark ausgesprochener Beteiligung der einzelnen in Betracht kommen: die Lymphbahn, das Blutgefässsystem und der Zentralkanal.

Die im Folgenden mitgeteilten Versuche bezwecken die Bedeutung dieser verschiedenen leitenden Wege und ihre ev. Abhängigkeit von einander einer näheren Prüfung zu unterziehen.

Der experimentelle Weg ist schon oft zum Studium der bei Myelitis in Betracht kommenden Verhältnisse benutzt. Es würde den Rahmen dieser Arbeit überschreiten, auf alle diesbezüglichen Untersuchungen genauer einzugehen; sie seien deshalb nur kurz angeführt und nur diejenigen, welche für uns grösseres Interesse haben, weiterhin näher besprochen.

Die ältesten Versuche, die mit Hilfe von Einwirkung chemischer Substanzen auf das Rückenmark gemacht wurden, stammen von Brown-Séquard, Hayem, Leyden. Später legten es die Befunde von Parasiten im Rückenmark nahe, durch sie auf experimentellem Wege Myelitis zu erzeugen. Einer der ersten, der mit Mikroorganismen operierte, war wohl Roger, dem es 1891 gelang, durch Inokulation von Erysipelkokken Erscheinungen einer Poliomyelitis ant. ac. bei Kaninchen zu erzielen. Ihm folgten Borges und Gichert et Lion mit Bact. coli commun., sodann Widal und Besançon, Tedeschi und andere. Neuere Untersuchungen stammen von Homén, welcher Streptokokken direkt in das Rückenmark injizierte, und Hoche, der Eiter- und andere Kokken in die arterielle Bahn verschiedener Tiere brachte. Vincent operierte intravenös mit Typhusbazillen, Claude intramuskulär mit Streptokokken, Enriquez und Hallion subkutan mit Diphtherietoxin.

Allen diesen Autoren gelang es durch Einverleibung von Mikroorganismen krankhafte Prozesse im Rückenmark zu erzielen, doch differieren ihre Angaben in manchem über die mikroskopischen Details, die Bevorzugung der Gefässe, ev. der Ganglienzellen durch das Agens, die Lokalisation des Prozesses und die Wege seiner Verbreitung in den Fällen, da er eine Propagationstendenz zeigte.

Wenden wir uns nun zuerst den Fällen zu, in welchen die Alteration der Lymphbahnen stark ausgesprochen war. Kurz sei hierbei daran erinnert, dass die Lymphwege des Rückenmarks, aus den adventitiellen Lymphscheiden und perivaskulären Lymphräumen bestehend, mit den Lymphspalten, in welchen die Ganglienzellen liegen, communizieren. Diesen die Gefässe begleitenden Lymphbahnen scheint bei den aufsteigenden Formen der Myelitis eine nicht geringe Bedeutung zuzukommen. Jedenfalls geht in vielen Fällen ihre Alteration

der Schädigung des Parenchyms voraus oder mit ihr parallel. Bei den oben genannten Versuchen von M. H. Claude fand er die Kapillaren erweitert und stark gefüllt, die Wandungen der Gefässe im Lumbalmark rundzellig infiltriert; dementsprechend sind auch die Ganglienzellen stark geschädigt und von Rundzellen umgeben. Aus den perivaskulären Lymphräumen dringen die Leukocyten zu den Ganglienzellen in die pericellulären Räume. Im Dorsalmark ist die hämorrhagische Infiltration und dementsprechend auch die Ganglienzellenschädigung weniger ausgesprochen, während im Cervikalmark neben einer stärkeren Alteration der Gefässe und Lymphbahnen auch die Zellenläsion wieder mehr zutage tritt. Eine vorherrschende Alteration der perivaskulären Lymphräume und ihre starke Beteiligung an der Propagation des Prozesses beobachtete auch Tedeschi anlässlich seiner Versuche mit Inokulation von Rotzkultur in das Rückenmark.

Anderen Beobachtern zufolge tritt die Beteiligung der Lymphwege gegenüber den der eigentlichen Blutbahnen als Weg für die aufsteigende Myelitis in den Hintergrund oder sie fehlt selbst vollkommen. So zeigten die Präparate von Vincent, dem es gelungen war, eine aufsteigende Poliomyelitis ant. durch Typhusbazillen auf dem Wege venöser Einspritzung zu erreichen, dass an den Stellen grösserer Parenchymläsion die Gefässe dilatiert und stark gefüllt waren. Die Ganglienzellendegeneration war desto geringer, je höher er untersuchte; das Cervikalmark fast gar nicht affiziert, doch auch hier schon die Kapillaren erweitert. Dabei waren aber die perivaskulären Lymphräume weder infiltriert, noch zeigten sie andere Veränderungen. Moret et Rispol konnten zahlreiche Streptokokken in den Gefässen selbst nachweisen und Enriquez und Hallion konstatierten nach subkutaner Diphtherietoxininjektion nur erhöhte Blutfülle in der grauen Substanz neben myelitischen Herden.

Nicht alle diese Autoren stellen neben ihren Beobachtungen über die Rolle, welche der Gefäss- und Lymphapparat bei der Verbreitung myelitischer Prozesse spielten, die Beteiligung eines anderen Weges, welchem in einigen Fällen grosse Bedeutung zugemessen wurde — des Zentralkanals — fest. Der älteste Befund hierüber stammt wohl von Leyden, welcher 1875 durch Injektionen von Sol. arsenic. Fowleri in das Rückenmark bei zwei Hunden Myelitis erzeugte und in einem Fall nicht nur eine Erweiterung des Zentralkanals, sondern auch die Anwesenheit von Blut und Eiter in ihm feststellen konnte. Derartiger Befunde sind mehrere publiziert und auch von Autoren, die mit Mikroorganismen experimentierten, der Zentralkanal als Verbreitungsweg der Infektion angesprochen. So von Homén, der den Kanal nach direkter Injektion von Streptokokken in das Rückenmark

stark alteriert fand. Die Verbreitung des Prozesses erfolgte dabei hauptsächlich auf dem Wege des Kanals; die Tiere starben innerhalb von zwei Tagen. Auch Babes (Proteus- und Coli-Infektion) sah grössere Mengen von Bazillen im Zentralkanal. Sodann teilt Tedeschi mit, dass in allen seinen Fällen, in denen die Rotzimpfung eine Myelitis transversa hervorgerufen hatte, das Ependym des Zentralkanals mitergriffen war. Die Alteration der Nervensubstanz verbreitete sich dabei vom Zentralkanal aus mit ausserordentlicher Heftigkeit.

Endlich fand auch Hoche im Zentralkanal von infizierten Hunden Blutkörperchen, Körnchenzellen, Leukozyten, auch Bakterien zwischen den Ependymzellen. Deshalb glaubt Hoche annehmen zu müssen, dass der Zentralkanal, wenigstens in einzelnen Fällen, als längsleitender Lymphweg von Wichtigkeit sei, und gibt auch der Vermutung Ausdruck, dass dem Offensein des Kanals beim Kinde vielleicht eine grössere Rolle bei dem Zustandekommen der Poliomyelitis anter. zuzuschreiben sei. Er wirft die Frage auf, ob die eigentümliche Lokalisation, das rasche Aufsteigen in der grauen Substanz und ihr auf das Kindesalter beschränktes Vorkommen nicht durch den beim Kinde offenen Zentralkanal, der einen Lymphweg von grosser Weite bildet, zu erklären sei.

Von Beobachtungen am Menschen fanden wir in der Literatur nur die Mitteilung von Kahlden, welcher auf dem Kongress für innere Medizin 1901 die Bedeutung des Zentralkanals neben dem Blut- und Lymphwege hervorhob. Kahlden sah häufig in von hochgradigem Odem begleiteten Fällen den Zentralkanal erweitert; auch fand er gelegentlich einen Durchbruch von Exsudat aus dem Rückenmark in den Kanal oder umgekehrt.

So oft somit der Zentralkanal als Verbreitungsweg bei aufsteigender Myelitis beobachtet ist, seine Beteiligung ist durchaus keine konstante, und es entsteht die Frage, unter welchen Voraussetzungen sie zustande kommt ev. ausbleibt.

Vielleicht sind die Versuche von Goldscheider-Flatau, die Verbreitung von Blutungen im Rückenmark experimentell durch Einspritzungen von Farblösungen in das Rückenmark menschlicher Leichen nachzuahmen, imstande, hier einige Aufklärung zu geben Diese Versuche tun dar, dass die ursprüngliche Läsionsstelle, die Lokalisation der Einspritzung, ausschlaggebend für die Verbreitungsrichtung der Flüssigkeit ist. Die Resultate der Experimente, welche teilweise auch an einem lebenden Tier kontrolliert wurden, sind kurz folgende.

Bei Einspritzungen in das Vorderhorn verbleibt die Flüssigkeit in höher liegenden Segmenten im Vorderhorn, sie tritt in das homo-

laterale Hinterhorn, oder in die kontralaterale graue Substanz über, je nachdem, ob die Ausspritzungsstelle in der Mitte des Vorderhorns, im lateralen oder hinteren Teil desselben war. Anders bei Injektionen in das Hinterhorn. Der Verbreitungsweg ist hier im grossen ganzen auf das Hinterhorn beschränkt, unabhängig von der Lokalisation der primären Läsion. Die Gegend des Zentralkanals betraf nur ein Versuch: pathologisch verändert ist die graue Substanz aufsteigend von der Ausspritzungsstelle mit Verbreitungsherden in den anliegenden Seitensträngen.

Demnach wäre als massgebend für die Verbreitungsrichtung der Flüssigkeit die Verteilung der groben Züge markhaltiger Nervenfasern anzusehen. Wollten wir die Resultate dieser Untersuchungen für die Verhältnisse am entzündlich erkrankten Rückenmark und für die Frage nach der Beteiligung des Zentralkanals am Propagationsprozess verwerten, so scheint letztere nur bei ganz bestimmter Lokalisation des primären Herdes wahrscheinlich.

Die Annahme, dass der Zentralkanal als Leitungsweg bei aufsteigender Myelitis diene, wird überhaupt vielfach für die erwachsenen Individuen unter Hinweis auf seine Obliteration zurückgewiesen. Doch bleibt seine Bedeutung für die myelitischen Erkrankungen von Kindern, sowie jenen Fällen von Erwachsenen, in denen sich vielleicht eine pathologische Erweiterung des Kanals ausgebildet hat, immer noch eine offene Frage, welche zu weiteren Beobachtungen und Experimenten anregt.

Wir gehen jetzt zu unseren eigenen Versuchen über.

Bei der Anordnung derselben wählten wir den Weg direkter intramedullärer Injektion und experimentierten, von der Erwägung ausgehend, dass die Propagation des Prozesses vielleicht auch von dem Charakter des entzündlich wirkenden Agens (ob aseptische Läsion, Mikroorganismen — oder Toxinwirkung) abhängig ist, mit verschiedenem Material. Wir wählten Ol. Terebinth., Sol. arsenic. Fowleri, Bact. coli comm., Staphylokokken und Diphtherietoxin.

Nach Freilegung der Muskulatur im unteren Teil der Wirbelsäule wurden durch zwei Schnitte beiderseits hart am Proc. spinosus die Muskeln bis auf den Wirbelbogen durchtrennt und durch Haken auseinander gezogen, sodann mittelst Knochenzange der Wirbelfortsatz und hinterer Wirbelbogen entfernt.

Auf dem nun freiliegenden Rückenmark wird die Dura gespalten und die Injektionsflüssigkeit mit einer Pravazspritze, deren Nadel schwach gebogen wurde, eingespritzt.

Da die Beteiligung des Zentralkanals am wahrscheinlichsten bei

einer zentral gelegenen Läsionsstelle ist, waren wir bemüht, das Ende der Einspritzungskannüle möglichst in die Gegend des Zentralkanals zu bringen. Doch boten dabei der sehr geringe Querdurchmesser des Rückenmarks sowie der Umstand, dass trotz tiefer Narkose das Tier im Moment der Einspritzung stark zusammenzuckt, nicht geringe Schwierigkeiten. Die mikroskopische Untersuchung erfolgte auf Längsschnitten von ca. 3 ½ cm Länge, die dem unteren Teil des Marks, die Läsionsstelle mit eingeschlossen, entnommen wurden. Sodann wurden auch Quer- und Längsschnitte unterhalb und oberhalb dieses Stückes, sowie aus höher gelegenen Segmenten angefertigt. Entsprechend dem vorwiegend histologischen Charakter der in Betracht kommenden Fragen benützten wir von Färbungen die v. Giesonsche Methode und für die Bakterienpräparate eine zweizeitige Färbung mit Methylenblau-Eosin.

Indem wir nun die Protokolle unserer Untersuchungen folgen lassen, bemerken wir vorausschickend, dass bei sämtlichen Tieren, soweit die in einigen Fällen sehr kurze Lebensdauer eine Beobachtung zuliess, schlaffe Lähmungen der unteren Extremitäten sowie Blasen- und Mastdarmlähmung zu konstatieren war. Die 3 mit Sol. arsenic. Fowleri gemachten Versuche blieben resultatlos, da keines der Tiere die Operation länger als eine halbe Stunde überlebte. Die Bakterienbouillonkulturen wurden uns von Herrn Dr. Sauerbeck aus dem pathologischen Institut in Basel in dankenswerter Weise überlassen.

Protokolle.

Kaninchen III. Lumbale Injektion von 0,2 ccm einer Streptokokken-Bouillonkultur. Exitus in 12 Stunden nach der Operation.

Sektion. Lumbalmark etwas weicher als normal, auf dem Querschnitt rötlich verfärbt.

Mikroskopische Untersuchung. An der Injektionsstelle eine ziemlich starke, gut abgegrenzte Blutung, an welche sich eine grössere Ansammlung von Rundzellen anschliesst. Zwischen diesen fällt auch eine Anzahl eosinophiler Leukocyten auf. Das Ganze scheint in Abkapselung begriffen zu sein. Keine Kokken. In Verfolg der Serienschnitte ist die Blutung am stärksten in dem zentralen Teil des Rückenmarks. Sie kommuniziert an einigen Stellen mit einer grossen Zerfallshöhle, welche median von ihr gelegen und gequollene Fasern und Detritus enthält.

Aufsteigend wird das mikroskopische Bild vollkommen von den stark erweiterten und strotzend mit Blut gefüllten Gefässen beherrscht. Die angewandte Methylenblau-Eosinfärbung[1]) lässt neben einer vorgeschrittenen

1) Die Methode, eine zweizeitige Färbung mit 10proz. wässriger Eosinlösung (15 Min.) und nachfolgender 2proz. wässriger Methylenblaul. (30 Min.), verdanke

Tigrolyse vieler Ganglienzellen zahlreiche sich netzartig über das ganze Gesichtsfeld verbreitende Gefässe erkennen, welche auch vielfach sich eng um einzelne Ganglienzellen herum verzweigen. Besonders stark gefüllt scheinen die vertikalen Äste der Art. centr. (von der Sulcocommissuralis). Das Ependym des Zentralkanals ist in der Nähe dieser Arterie, aber auch sonst, stark angegriffen. Ependymzellen gequollen, streckenweise ganz fehlend. Im Innern Gerinnungsmassen, Detritus, rote Blutkörperchen. Die Läsion des Kanals ist hauptsächlich in dem caudalen Teil ausgesprochen, hier kommuniziert er auch mit einer grösseren Zerfallshöhle. Auf dem unterhalb der Läsionsstelle entnommenen Querschnitt ist der Kanal seines Ependyms bis auf ganz kleine Reste entkleidet und erscheint als ein sehr grosses rundes Lumen, dessen Umgebung desquamiert und im Gegensatz zu dem übrigen Präparat auffallend schlecht färbbar ist. Oberhalb der Injektionsstelle zeigt der Kanal auf dem Querschnitt wiederum eine Kommunikation mit einer zwischen ihm und der Fiss. post. gelegenen Zerfallshöhle. In der Umgebung letzterer keinzellige Infiltration. Sonst treten Infiltrationsvorgänge nicht in den Vordergrund, nur in den zentralen Partien erscheinen sie stärker und betreffen hier auch die pericellulären Lymphräume. Bedeutend stärker wird aber die Rundzelleninfiltration der Lymphbahnen und Räume in höheren Segmenten, wie ein Querschnitt durch das Cervikalmark zeigt. Dagegen tritt hier die Blutfüllung der Gefässe mehr zurück. Hier zeigen sich auch Kokken, welche unten nirgends zu finden waren, und zwar im Zentralkanal und seiner nächsten Umgebung. An Stellen, wo die im ganzen gequollenen Ependymzellen fehlen, treten die Kokken auch in das umgebende Parenchym über. Ausser den Kokken zeigt der Kanal, dessen Lumen nicht erweitert ist, nur noch Gerinnungsmassen. Ganglienzellen auch hier vielfach in Tigrolyse, doch ist ihre Alteration viel weniger ausgesprochen als unten.

Kaninchen IX. Injektion von 0,2 ccm einer Bact. coli-Bouillonkultur in das untere Dorsalmark. Lebensdauer 4 Tage. Makroskopischer Befund o. B.

Mikroskopische Untersuchung. Injektionsstelle etwas lateral von der Medianlinie bis in die ventralen Schnitte zu verfolgen: Blutung und Bakterienansammlung. Das Ependym des Kanals ist überall stark gequollen, desquamiert, fehlt stellenweise ganz; in der Nähe der Läsionsstelle wird der Kanal von einer grösseren Blutung mitbetroffen. Im Innern finden sich vielfach glasige Gerinnungsmassen, feiner Detritus; in höheren Segmenten bleibt der Kanal erweitert, auf grosse Strecken ganz seines Ependyms entkleidet und ist mit Leukocyten angefüllt. Die Querschnittsbilder zeigen auch eine Auflockerung und Desquamation in der nächsten Umgebung des Kanals. Auf dem Cervikalquerschnitt ist letzterer erweitert, dabei aber das Ependym gut erhalten.

Im übrigen treten neben einer mässigen Erweiterung und Füllung der Gefässe, welche sich bis in das Cervikalmark verfolgen lässt, Infiltrationsvorgänge in den Vordergrund. Es sind hauptsächlich kleine Zellen.

---

*ich Herrn Dr. Bing. Sie gewährt besonders in Bezug auf Ganglienzellenfärbung sehr instruktive Bilder und gibt gleichzeitig eine gute Bakterienfärbung.

deren Kern nur mit einem schmalen Saum umgeben ist, welche in den Scheiden der Blutgefässe eng aneinander gereiht liegen; es finden sich aber auch scheinbar freie Ansammlungen solcher Zellen in der grauen wie auch in der weissen Substanz. In letzterer liegen sie zwischen den gequollenen Fasern der Stränge, manchmal in Reihen von 10—15 neben einander. Besonders charakteristisch ist aber die Anhäufung der Rundzellen in den pericellulären Spalten. Um die tigrolytisch veränderten, vielfach geschrumpften, aber auch gequollenen Zellen herum liegen in den erweiterten Lymphräumen Leukocyten, welche man hier und da aus der Umgebung nach den Zellen hin zuströmen sieht. Vielfach hat man den Eindruck, als ob die Rundzellen das Protoplasma der Ganglienzellen „anfressen", an stark degenerierten, zerfallenden, schlecht färbbaren Zellen liegen sie nahe um den noch erhaltenen Kern herum. Sind die Veränderungen der Nervenzellen noch weiter vorgeschritten, so sieht man ihre Reste auch ganz von Rundzellen überdeckt.

Kaninchen VI. Lumbalinjektion von 0,2 ccm Bact. coli. Bouillonkultur nach 19 Stunden.

Sektion. Der makroskopische Befund zeigt das Lumbalmark etwas erweicht. Meningen stark rotblau verfärbt.

Mikroskopische Untersuchung. Die primäre Läsionsstelle, hart an der Mittellinie, zeigt vor allem eine starke Blutung und Bakterienansammlung, von welchen auch der Zentralkanal mitbetroffen wird: in der Umgebung ausgedehnte Detritusmassen, Ödem. Grosse und kleinere diffuse Blutungen sind in sämtlichen Schnitten, auch im Cervikalmark zu beobachten. Die Erweiterung und Füllung der Gefässe ist dagegen nicht stark hervortretend. Um so auffallender aber ist die ausserordentlich starke Anhäufung der Bakterien in den perivaskulären Lymphscheiden. Diese sind um das Vielfache ihres normalen Umfanges erweitert und strotzend mit Bakterien angefüllt. Sogar die Querschnitte der kleinsten, bei schwacher Vergrösserung kaum sichtbaren Gefässe erscheinen dank der Erweiterung und Füllung ihrer Scheiden mit Bakterien als relativ grosse runde Flecken. Besonders stark scheint die Bakterieninfiltration im Gebiet der auf- und absteigenden Äste der Art. centr., deren Verzweigungen in das benachbarte Parenchym sich vielfach an Längsschnitten verfolgen lassen. Diese Bakterieninfiltration der perivaskulären Scheiden nimmt in höheren Segmenten allmählich ab, ist aber auch im Halsmark noch stark ausgesprochen.

Neben den Lymphwegen finden sich die Bakterien noch im Zentralkanal, wo sie besonders in den der Läsionsstelle näher gelegenen Segmenten zwischen den Ependymzellen und in grösseren Haufen auf ihnen liegen. An mehreren Stellen sieht man Äste der Art. centr. mit Blut und Bakterien in das Innere des Kanals hereinbrechen. Aber auch eine Auswanderung von Bakterien aus dem Zentralkanal in die Substanz des Rückenmarks scheint statt zu finden; es ist wenigstens schwer, Bilder, auf denen sich Bakterienhaufen auf den Zentralkanal und das umgebende Parenchym erstrecken, wobei im Verfolg der Serienschnitte kein Gefäss zutage tritt, anders zu deuten. An anderen Stellen ist die nächste Umgebung des Zentralkanals diffus mit Bakterien infiltriert. Die Zahl der Bakterien im Kanal nimmt aufsteigend immer mehr ab und ist im Hals-

teil relativ gering (besonders im Vergleich zu den Lymphbahnen); hier ist auch das Ependym gut erhalten, welches in den caudalen Teilen vielfach gequollen, desquamiert oder auf grösseren Strecken fehlend gefunden wurde.

Endlich enthalten auch die pericellulären Lymphräume zahlreiche Bakterien. Die Ganglienzellen sind fast sämtlich zerstört; auf den desquamierten Resten sieht man Bakterien liegen. Sie füllen auch grössere Lücken, welche wohl früher hier gelegenen Ganglienzellen entsprechen, aus. Die Veränderungen der Nervenzellen erstrecken sich bis in das Cervikalmark; hier sind nur die medialen Gruppen der Vorderhörner besser erhalten.

Kaninchen V. Injektion von 0,2 ccm einer Staphylokokken-Bouillonkultur in das untere Dorsalmark. Exitus nach 31 Stunden.

Sektion. Meningen rot verfärbt, Dorsalmark ziemlich stark erweicht.

Mikroskopische Untersuchung. Kokken finden sich nur an der Injektionsstelle in kleinen Haufen, von Blut und Detritusmassen umgeben. Die Desquamation ist in der Nähe der primären Läsionsstelle eine recht beträchtliche; auf- und absteigend von ihr ist das Gewebe aufgelockert, ödematös, in hervorragendem Maße aber nur auf der Seite der Läsion, welche etwas rechts lateral von der Medianlinie zu liegen kommt.

Die charakteristischen Veränderungen am Gefässsystem bestehen in diffusen kleinen Blutungen, einer Erweiterung und Füllung der Gefässe und kleinzelliger Infiltration ihrer Wandungen; besonders an den kleinen Gefässen sieht man deutlich, dass sie von einem Ring dicht aneinander liegender Rundzellen umgeben sind. Auch in der Nähe der Kokkenanhäufungen finden wir diese Zellen, und zwar in charakteristischer Weise von allen Seiten auf die Kokkenhaufen zuströmend. Endlich sind auch die pericellulären Spalten von Rundzellen infiltriert; auch sind sie zwischen den Fasern der gequollenen ödematösen Strangsubstanz zu bemerken, hier wie dort nicht stark hervortretend. Die Infiltrationsvorgänge lassen sich bis in das Halsmark verfolgen. Ebenso sind degenerative Veränderungen der Ganglienzellen, wenn auch nicht sehr zahlreich, in verschiedenen Höhen nachzuweisen. Ein unterhalb der Läsionsstelle gelegener Querschnitt zeigt starke Auflockerung und Zerfall im rechten Seitenstrang.

Der Zentralkanal weist in seinem Innern zahlreiche rote Blutkörperchen und Leukocyten (auch viele eosinophile) auf; an anderen Stellen ist er ganz von einer homogenen mit Eosin sich dunkelrot färbenden Gerinnungsmasse ausgefüllt. Das Ependym ist teilweise gequollen, fehlt teilweise vollkommen. Auf einem Dorsalquerschnitt oberhalb der Injektionsstelle zeigen sich die Wände des Kanals sehr stark desquamiert; an höheren Schnitten keine Veränderungen; im Cervikalmark ist der Kanal stark erweitert.

Kaninchen VII. Dorsale Injektion von 0,2 ccm einer Staphylokokken-Bouillonkultur. Exitus in 16 Stunden nach der Operation.

Sektion. Meningen blau-rot verfärbt, Dorsalmark erweicht, auf Querschnitt rötlich.

Mikroskopische Untersuchung. An der Läsionsstelle starke Blutung und kleine Kokkenanhäufungen, beides bis in die ventralen Schnitte zu verfolgen. In der nächsten Umgebung starkes Ödem und Desquamation. Auffallend sind an sämtlichen Präparaten zahlreiche difuse

Blutungen, welche in dem dorsalen Teil des Rückenmarks grösser und zahlreicher sind. Auch im Cervikalmark bevorzugen sie die hinteren Partien.

Sodann tritt auch eine Erweiterung der Gefässe und stärkere Füllung zutage. Auch die perivaskulären Räume sind erweitert. Sie zeigen stellenweise recht zahlreiche Rundzellen, welche vielfach auch den Ganglienzellen in den pericellulären Lymphräumen eng anliegen. Die Degeneration der Nervenzellen ist sehr stark ausgesprochen. Querschnitte des Dorsalmarks lassen sie fast vollkommen vermissen. Man findet besonders rechts (Läsionsseite) fast nur noch Reste und Lücken. Im Cervikalmark sind die Veränderungen nicht so stark, doch sind auch hier sehr viel Zellen im Zerfall begriffen.

Der Zentralkanal ist aufsteigend nicht stark erweitert und mit einer homogenen, sich mit Eosin stark rot färbenden Ausschwitzung prall ausgefüllt. Das Ependym scheint etwas gequollen. Unten steht der Kanal mit einer grossen Zerfallshöhle in Verbindung. Kopfwärts wird sein Lumen auffallend schmal, seine Wände liegen eng bei einander, zwischen sich Gerinnungsmassen, auch einige rote Blutkörperchen und Leukocyten fassend.

Kaninchen XI. Lumbale Injektion von 0,2 ccm Ol. Terebinth. Exitus in 4 Stunden.

Sektion. Makroskopisch keine Besondernheiten zu bemerken.

Mikroskopische Untersuchung. Das mikroskopische Bild wird vollkommen von Rundzellen-Infiltrationsvorgängen beherrscht. Wir finden die kleinen runden mit grossen stark färbbaren Kernen versehenen Zellen in den Wänden der Gefässe, im Zentralkanal, in den pericellulären Lymphräumen. Sie scheinen hier in die Ganglienzellen geradezu hereinzudrängen und tigrolytische Veränderungen oder Zerfall zu bewirken.

Bemerkenswert ist die Leukocyten-Infiltration des Zentralkanals, welcher von der nur an den dorsalen Schnitten sichtbaren primären Läsion nicht mitergriffen ist. Das Ependym ist vielfach losgelöst, fehlt auch ganz oder zeigt Quellung seiner Zellen und Ansammlung von mit den Zellen in Verbindung stehenden Gerinnungsmassen. Auf Längs- und Querschnitten fällt eine diffuse starke Infiltration der nächsten Umgebung des Kanals auf. Auch sieht man kleine Gruppen von Kleinzellen nach dem Parenchym aus dem Zentralkanal auswandern.

In Bezug auf die Nervenzellen ist noch zu ergänzen, dass die Veränderungen hauptsächlich und in auffallender Weise an mehreren Stellen die motorischen Ganglienzellen betreffen.

Kaninchen I. Lumbale Injektion von 0,5 ccm Ol. Terebinth. Das Tier wurde am 7. Tage getötet.

Sektion. Lumbalmark sehr weich, keine Verfärbung, sonst o. B.

Mikroskopische Untersuchung. An der Injektionsstelle ein grosser Abszess bis in die ventralen Schnitte der Serie zu verfolgen; in der Umgebung Blut, Detritus, Ödem. Die Destruktion und Leukocytenansammlung ist hauptsächlich links von der Medianlinie gelegen. Querschnitte, dem Dorsalmark entnommen, zeigen nur grosse Leukocytenansammlung, Detritus. Die Rückenmarkszeichnung nicht zu erkennen.

Nach abwärts ist die Destruktion nicht so ausgesprochen. Das Gewebe

etwas ödematös, kleinzellige Infiltration der perivaskulären und pericellulären Lymphräume. Ganglienzellen weisen verschiedene Stadien des Zerfalls auf. Gefässe erweitert. Der Zentralkanal enthält glasige geronnene Massen, Leukocyten und rote Blutkörperchen. Sein Ependym vielfach gequollen, ganz fehlend. Querschnitte des Cervikalmarks zeigen eine grosse Zerfallshöhle im linken Seitenstrang, teilweise auch das Vorderhorn betreffend. Die Höhle ist gegen das übrige Parenchym gut abgegrenzt und enthält zerfallende Zellen, zarte Stränge von Fasern, Rundzellen. Die übrigen Veränderungen sind hier durch Erweiterung der Blutgefässe und Infiltration der Lymphgefässe und pericellulären Räume gegeben. Das Ependym des Zentralkanals im Cervicalmark fehlt stellenweise; im Innern Gerinnungsmassen.

Kaninchen X. Lumbale Injektion von 0,2 ccm Diphtherietoxin. Exitus in 4 Tagen nach der Operation.

Sektion. Lenden- und Dorsalmark etwas weicher als normal, nicht verfärbt. Rückenmarkshäute o. B.

Mikroskopische Untersuchung. Die weissen Stränge sind stark ödematös; zwischen den gequollenen Fasern hellgefärbte homogene Gerinnungsmassen. Die Auflockerung der Strangsubstanz ist besonders stark im Cervikalmark, wo sie als grossmaschiges Netz mit vielfach ganz fehlenden Axenzylindern erscheint. In dem aufgelockerten Gewebe sieht man in allen Höhen sehr zahlreiche Rundzellen liegen, welche in langen Ketten die erhaltenen Fasern begleiten. Die Kleinzellen-Infiltration verbreitet sich auch auf die kleinen Gefässe und pericellulären Lymphräume sowie auf den Zentralkanal. Die grossen Gefässe, besonders die vertikalen Äste der Art. centr. sind erweitert. Füllung stärker als normal. Sehr auffallend ist die sehr starke Rundzelleninfiltration der pericellulären Spalten, in denen die Leukocyten den vielfach ausserordentlich stark veränderten Ganglienzellen eng anliegen. Die Degeneration der Nervenzellen lässt sich bis in das Cervikalmark hinein verfolgen und ist überall stärker hervortretend, als die übrigen Gewebsveränderungen.

Sehr stark ausgesprochen ist auch die Beteiligung des Zentralkanals an den destruktiven Prozessen. Auf dem Querschnitt erscheint er erweitert mit stellenweise ganz losgelöstem oder zerfallendem Ependym. Leukocyten und Gerinnungsmassen enthaltend. Bei der van Gieson-Färbung farben sich letztere bald dunkelrot, bald hellblau. Diese Massen liegen in Klumpen dem Ependym auf und drängen an Stellen, wo letzteres fehlt, wie an Längsserienschnitten gut zu sehen ist, sich aus dem Kanal in das anliegende Gewebe hinein. Im Cervikalmark ist der Kanal intakt.

Von sonstigen Veränderungen sind noch zahlreiche kleine diffuse Blutungen zu bemerken.

Die mitgeteilten Befunde zeigen als Gemeinsames, dass die durch die Läsionen bewirkten Prozesse sich in erster Linie an dem Gefässsystem und den zu ihm gehörenden Lymphbahnen abspielen. Es handelt sich somit um „echte" Myelitisformen im Sinne der neueren und geltenden Auffassung der pathologischen Anatomie, welche das Vorhandensein allgemein für Entzündung charakteristischer Vorgänge

am Gefässsystem als Kriterium für die Bezeichnung Myelitis erklärt. Es sei hier daran erinnert, dass auch die klinischen Fälle von Poliomyelitis ant., wenn sie früh zur Sektion kommen, fast immer vorherrschende interstitielle Vorgänge aufweisen.

Die Veränderungen an den Gefässen sind bei den verschiedenen Versuchen nicht die gleichen und nicht gleich stark entwickelt. Sie äussern sich entweder in strotzender Quellung und Erweiterung der Arterien, wie dem Stadium der roten Erweichung des Leydenschen Schemas der Myelitisentwicklung entspricht, oder (in späteren Stadien) in kleinzelliger Infiltration ihrer Wandungen. Die beiden Erscheinungen können neben einander bestehen und dabei die eine oder andere mehr in den Vordergrund treten. So zeigt das mit Streptokokken inokulierte Tier (III), welches die Operation nur 10 Stunden überlebte, hauptsächlich sehr starke Dilatation und Füllung der Gefässe, in Versuch IX (4tägige Lebensdauer) ist die Erweiterung der Gefässe geringer und daneben ist eine Vermehrung der zelligen Elemente ihrer Wandungen hinzugekommen.

Wenn wir diese Infiltrationsvorgänge auch als eine allgemein vorkommende Entzündungserscheinung auffassen müssen, welche eher eine Abwehrmaßregel des Organismus bedeutet, so scheinen die Leukocyten doch an der Destruktion des funktionell wichtigsten Teil des Rückenmarks, den Ganglienzellen, aktiven Anteil zu nehmen. Analog den Angaben von Claude („les leucocytes pénètrent dans l'intérieur des cellules ganglionnaires, les remplissent et les font disparaître") finden auch wir in frühen Stadien Anhäufungen von Rundzellen in den perciellulären Räumen, in späteren „angefressene" Zellen mit runden Einkerbungen an Stellen, wo die Leukocyten den Ganglienzellen anlagern, auch grössere Ansammlungen auf stark zerstörten Zellen; zuletzt füllen sie die leeren Lücken ganz aus (Fig 1). Trotz dieser in den mikroskopischen Schnitten sehr überzeugender Bilder müssen wir es natürlich unentschieden lassen, ob es sich tatsächlich um eine „Phagocytose" handelt, oder ob die Leukocyten nur nach den durch andere Einwirkungen (Toxine? Giftwirkung?) veränderten Zellen zuströmen. Jedenfalls möchten wir hervorheben, dass es sich dabei immer um Zellen handelt, die in Form und Färbbarkeit Veränderungen zeigen, gequollen, tigrolytisch verändert sind. Ausserhalb der eigentlichen Lymphbahnen finden wir bei einigen Tieren, besonders bei Versuch X auch eine mehr oder weniger diffuse Infiltration auf verschiedenen Höhen des Rückenmarks. Die Rundzellen sammeln sich dabei entweder zu kleinen Haufen locker bei einander liegender Zellen an, oder ihre Anordnung entspricht ungefähr der Richtung der groben Züge markhaltiger Nervenfasern. In den Strängen liegen

sie vielfach zwischen den aufgelockerten, gequollenen Fasern zu Reihen angeordnet (Fig. 2).

Die Beteiligung der Gefäss- und Lymphbahnen an den Veränderungen und als Leitungswege für die Infektionsträger und im Rückenmark besprechend, möchten wir noch auf die auffallend starke Beteiligung der auf- und absteigenden Äste der Art. centr. hinweisen, wie sie besonders in Versuch III und VI zutage tritt. In letzterem Falle sind im Anschluss an die Meningitis auch das Gebiet der Vasocorona und der hinteren Spinalarterie stark in Mitleidenschaft gezogen, doch bleibt die Bakterieninfiltration im Bereich des zuerst genannten Gefässes fraglos die am meisten ausgesprochene.

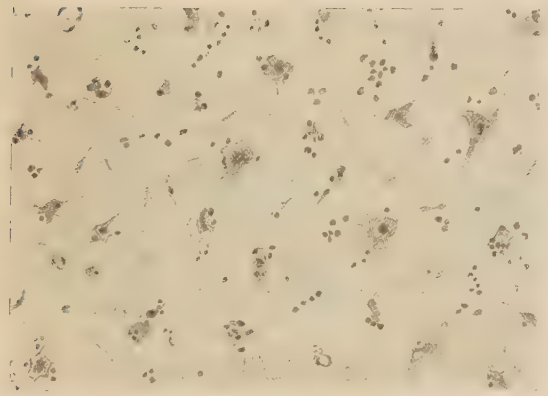

Fig. 1.

Versuch I. Aus einem Querschnitt des Dorsalmarks. Ganglienzellen von Rundzellen umgeben. Vielfach degenerierte Zellen. Vergr. 100.

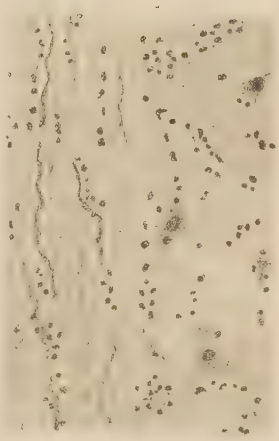

Fig. 2.

Versuch X. Aus einem Längsschnitt des Dorsalmarks. Rundzellen in den pericellulären Räumen u. zwischen d. Fasern. Vergr. 100.

Neben den allgemein entzündlichen Erscheinungen an den Gefässen, fällt uns bei Versuch VI (Bact. coli) noch die ausserordentliche Beteiligung der perivaskulären Scheiden an dem Transport des Entzündung erregenden Agens auf. Die sonst den Arterien eng anliegenden Lymphscheiden sind hier um das Vielfache ihres normalen Umfanges erweitert und in allen Höhen strotzend mit Kokken angefüllt (Fig. 3 u. 4), während die Gefässe neben einer mässigen Dilatation und Blutfüllung keine Kokken enthalten. Aus den Lymphgefässen treten die Kokken auch in die pericellulären Räume, hier die Ganglienzellen von allen Seiten einschliessend.

Bei den anderen Tieren, bei welchen wir auch Inokulation von Bakterien machten, konnten wir (mit Ausnahme von Versuch III), abgesehen von der Läsionsstelle, weder in den Lymphscheiden noch anderswo die Infektionserreger feststellen. Diese negativen Befunde sind besonders bei der kurzen Lebensdauer der operierten Tiere etwas befremdend, doch stehen unsere Beobachtungen nicht vereinzelt da. Auch Homén konnte bei intramedullärer Injektion von Streptokokken bei einer Lebensdauer von 2 Tagen nirgends Kokken finden, und Hoche berichtet auch über einen negativen Befund bei Staphylokokken-

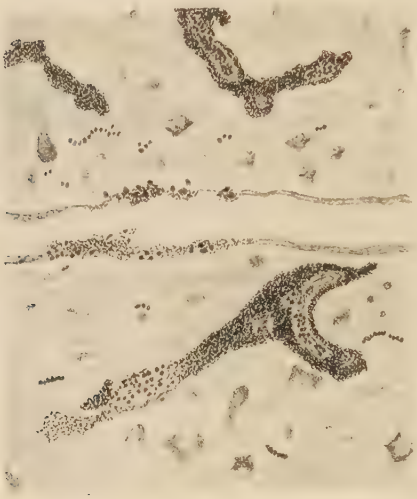

Fig. 3.

Versuch VI. Aus einem Längsschnitt des Dorsalmarks. Erweiterte, prall mit Bact. coli gefüllte perivaskuläre Lymphscheiden. Kokkenanhäufungen im Zentralkanal. Vergr. 100.

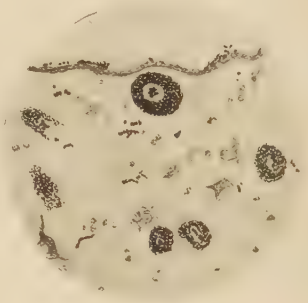

Fig. 4.

Versuch VI. Aus einem Querschnitt des Cervikalmarks. Lymphscheiden erweitert, Bakterien enthaltend; Ependym des Kanals erhalten; im Innern Bakterienanhäufungen. Vergr. 100.

injektion nach 7 Tagen.[xx] Da in unseren Fällen die Schädigung des Rückenmarks sich bis in das Cervikalmark verfolgen lässt, können wir wohl annehmen, dass die Bakterien, nachdem sie auf dem Wege der Lymphbahnen in die Höhe gestiegen sind, wieder aus dem Rückenmark verschwunden sind. Das Wie bleibt freilich eine offene Frage. Vielleicht ist es aber von Interesse, diese Fälle von ausserordentlich schnellem Verschwinden der Bakterien aus dem Rückenmark denjenigen akut verlaufenden klinischen gegenüber zu stellen, wo bei aufsteigenden Myelitiden der bakterielle Befund ein negativer war.

Ausser den Lymphgefässen benutzten die inokulierten Bakterien

in Versuch III und VI auch den Zentralkanal als aufsteigenden Weg. Auffallend ist der Befund bei Kaninchen III. Hier finden wir auch an der Läsionsstelle keine Kokken. Die primäre Wunde ist nur durch eine relativ kleine Blutung und eine Ansammlung von Leukocyten, das Ganze in Abkapselung begriffen, markiert, liegt lateral vom Zentralkanal und steht nirgends mit ihm in unmittelbarer Verbindung. Erst im Zentralmark treten plötzlich Kokken und zwar nur im Zentralkanal und dessen nächster Umgebung auf (Fig. 5). Unten sind die Wandungen des Kanals vielfach lädiert, das Ependym gequollen, stellenweise ganz fehlend, im Innern: Blutkörperchen, Detritusvorgänge,

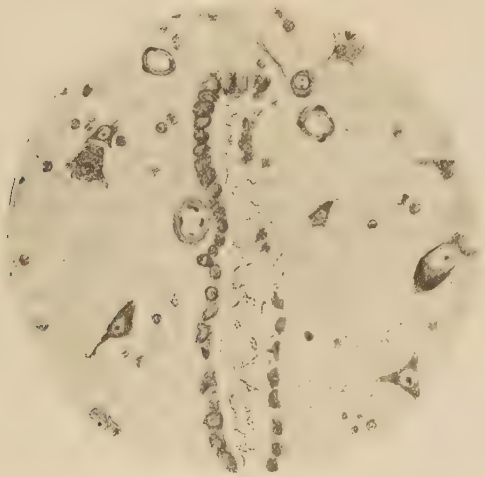

Fig. 5.

Versuch III. Querschnitt durch das Cervikalmark. Zentralkanal Streptokokken enthaltend. Vergr. Ölimm. 1/12.

die wohl darauf hinweisen, dass die Infektionserreger schon im Lumbalmark in den Kanal hineingeraten und aufsteigend bis in höhere Segmente gekommen sind. Die Tatsache, dass der den kokkenhaltigen Kanal aufweisende Querchnitt sonst nirgends Kokken aufweist, legt die Vermutung nahe, dass die Bakterien mit der Blutbahn aus dem Rückenmark weggeschwemmt werden und nur in dem mehr oder weniger von der reichen Blutversorgung des Rückenmarks abgeschlossenen Hohlraum des Zentralkanals erhalten blieben; das Ependym des Kanals ist oben relativ gut erhalten und wenig verändert; an zwei defekten Stellen treten einzelne Bakterien auch in das umgebende Parenchym über.

In dem anderen Fall (Versuchstier VI), in welchem der Zentral-

kanal als Transportweg für die Injektionserreger beteiligt ist, ist der Kanal an der Injektionsstelle mitbetroffen. Die Bakterienzahl ist hier im Kanal eine beträchtliche, die Staphylokokken liegen an den Wänden entlang und zwischen den Ependymzellen. Durch Arrosionen der Äste der erweiterten Art. centr. treten immer neue Bakterienhaufen zusammen mit Blut und vereinzelten Lymphkörperchen in den Kanal hinein. Andererseits ist auch der Austritt von Bakterien aus dem Kanal in die Substanz des Rückenmarks zu bemerken; doch bleiben in diesem Falle die Kokkenhaufen an der äusseren Wand des Kanals liegen (Fig. 3). Nirgends sieht man Züge von Kokken von diesen Stellen in das graue Mark hineinziehen. Andere Versuche mit Bakterieninjektion, in welchen keine Kokken im Kanal gefunden wurden, zeigen dennoch eine mehr oder weniger ausgesprochene Alteration seiner Wandungen. Das Ependym ist gequollen, fehlt stellenweise ganz. Der erweiterte Kanal enthält Blutkörperchen, Rundzellen, Detritus.

Auch an den mit nicht bakteriellen Stoffen operierten Tieren zeigt der Kanal aufsteigende Läsionen seiner Wandungen und einen aus Blut, Leukocyten und Detritusmassen bestehenden Inhalt. Die Destruktion erscheint in den Fällen, wo die primäre Läsion den Kanal mit ergriffen hat, oder der Kanal mit einer grösseren Zerfallshöhle in der Nähe der Läsionsstelle in Verbindung steht, besonders stark, doch fehlt sie auch in den Fällen nicht, in welchen eine Kommunikation nicht zu finden ist, so bei Versuchstier XI. Gequollenes Ependym, Leukocyten im Innern, die an Stellen, wo die Zellenbekleidung des Kanals fehlt, nach dem Parenchym auswandern, eine stärkere diffuse Infiltration des umliegenden Gewebes weisen auf die Beteiligung des Kanals an dem entzündlichen Prozess. Besonders hervortretend sind die den Kanal betreffenden Veränderungen in dem Diphtherieversuch. Abgesehen von der Leukocyteninfiltration fällt hier besonders eine homogene Masse im Innern des Kanals auf, welche mit dem Ependym fest zusammenhängt und wohl ein Eiweissexsudat der Ependymzellen ist. An anderen Stellen, und hier ist die Schädigung der Wandungen eine sehr starke, finden wir homogene Klumpen dem Ependym loser aufliegend, hell mit Hämatoxylin gefärbt und aus vielen Stellen aus dem Kanal in die Substanz des Rückenmarks austretend.

Was nun das Verhältnis der Verbreitungsrichtung der aufsteigenden Erkrankung von der primären Läsionsstelle betrifft, so berechtigen uns unsere Präparate zu keinerlei Schlüssen. Auch sind die gesetzten Verletzungen grösstenteils so gross, dass sich fast in allen Fällen von vornherein ganze Querschnittsmyelitiden entwickelten. Auf die Versuche V und I, in welchen die aufsteigenden Veränderungen auf der

Seite der Läsion mehr ausgesprochen zu sein scheinen, sei kurz hingewiesen.

Wenn wir nun die Veränderungen der verschiedenen Gewebsbestandteile des Rückenmarks miteinander vergleichen, so möchten wir eins nicht unerörtert lassen, das ist die ausgesprochene und starke Läsion der Ganglienzellen, welche bei mehreren Versuchstieren durchaus nicht im Verhältnis zu den entzündlichen Veränderungen der übrigen Gewebe steht. So finden wir bei Kaninchen III die Blutgefässe stark erweitert und gefüllt, wie es dem Beginn entzündlicher Vorgänge entspricht; dabei zeigen aber die Ganglienzellen schon ziemlich stark ausgesprochene Veränderungen. Ähnliches, nur noch

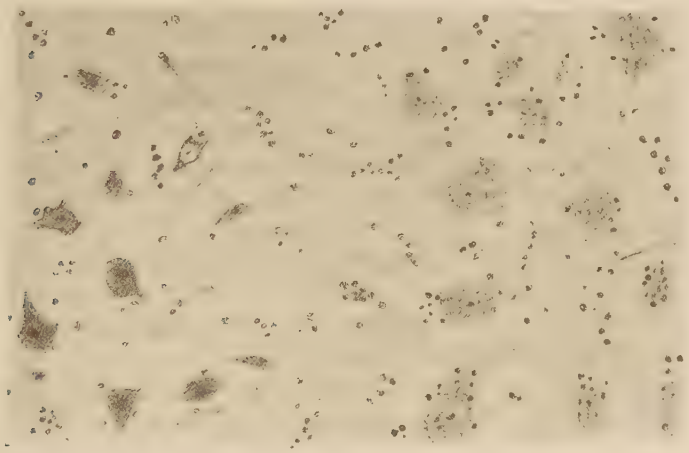

Fig. 6.

Versuch XI. Aus einem Längsschnitt des Dorsalmarks. Strang- und motorische Zellen. Letztere stark degeneriert. Vergr. 100.

mehr ausgeprägt bei dem Versuch mit Diphtherietoxin. Auch das Terpentintier XI, welches die Operation nur 4 Stunden überlebte, zeigt hervortretende Schädigung der Ganglienzellen, welche in auffallender Weise die motorischen Zellen der Vorderhörner bevorzugt (Fig. 6). Es scheint somit, als ob die einverleibten Stoffe und Bakterien, indem sie zu allgemein entzündlichen Vorgängen im Rückenmark führen, in den Ganglienzellen besondere Prädilektionsstellen für ihre giftige Wirkung finden. Dem gegenüber möchten wir aber nochmals besonders den vaskulären Charakter der in unserer Versuchsreihe gesetzten Myelitiden betonen. Wie bei jeder Entzündung benutzen eben die Bakterien und Toxine die von der Natur gegebenen Wege der Blut-

und Lymphbahn — durch die perivaskulären Lymphscheiden dringen sie zu den Zellen, in die sie umgebenden perilymphatischen Räume, den Gefässen entlang steigen sie in immer höhere Segmente.

Es sei noch auf einige Besondernheiten aufmerksam gemacht, welche die gewonnenen Resultate aufweisen, wenn wir die Art des angewandten Virus in Betracht ziehen. Die geringe Anzahl der auf die einzelnen Läsionsarten entfallenden Versuche (aseptische Injektionen, Terpentin und Diphtherietoxin: 3 Fälle, Bact. coli: 2 Fälle, Staphylokokken: 2 Fälle, Streptokokken: 1 Fall) berechtigen uns natürlich nicht zu weitgehenden Folgerungen, doch lassen die verschiedenen Arten gemeinsame Erscheinungen erkennen. auf die kurz hingewiesen sei.

Vor allem fällt da das Vorherrschen infiltrativer Vorgänge bei den Terpentin- und Diphtherietoxinversuchen ins Auge, welche unabhängig von der Lebensdauer des Tieres das mikroskopische Bild beherrschen, während sie bei den mit Bakterien injizierten Tieren erst in späteren Stadien und nicht so stark in den Vordergrund treten. Es scheint somit, als ob das entzündungserregende Agens in diesen Fällen einen besonderen Reiz für die Leukocyten des Organismus bildet und in grossem Maße eine Einwanderung von Rundzellen in das Rückenmark bewirkt. Der Diphtherieversuch zeigt ausserdem noch eine ausserordentlich stark ausgespochene Schädigung der Ganglienzellen, wie sie in keinem der anderen Fälle erreicht wurde. Das Missverhältnis zwischen den interstitiellen Entzündungsvorgängen und Läsion der Zellen, auf welches schon hingewiesen wurde, tritt hier besonders stark zutage. Nicht nur an der Läsionsstelle und in ihr nahe gelegenen Segmenten, auch im Cervikalmark ist der Schwund der Ganglienzellen ein fast vollständiger.

In Bezug auf die Bakterienversuche ist zu bemerken, dass die beiden Staphylokokkentiere — im Gegensatz zu den übrigen — Kokken nur an der Injektionsstelle aufweisen. Wir sahen, dass bei dem Streptokokkenversuch die Kokken schon aus der Läsionsstelle verschwunden und nur noch im Zentralkanal des Cervikalmarks zu finden waren. während bei Kaninchen VI (Bact. coli) bei nur etwas längerer Lebensdauer Injektionsstelle sowie Lymphgefässe und Zentralkanal noch mit Bakterien in allen Höhen des Rückenmarks gefüllt sind. Auch auf den exquisit hämorrhagischen Charakter der bei Bact. coli -Injektion zutage tretenden Prozesse (sehr zahlreiche grosse hämorrhagische Herde und diffuse Blutungen bis in das Cervikalmark hinauf) sei hingewiesen.

Wir möchten nun noch kurz die Frage nach der Beteiligung des Zentralkanals als leitender Lymphweg kurz in Erwägung ziehen. Da-

bei muss berücksichtigt werden, dass die von uns gesetzten primären Läsionen relativ grobe waren, wie sie bei den klinischen Infektionsmyelitiden nie vorkommen, und dass der Zentralkanal in den meisten Fällen direkt oder durch grössere Zerfallshöhlen mit der primären Läsionsstelle in Verbindung steht. Eine Schädigung des Kanals wurde damit von vornherein sehr wahrscheinlich. Aber trotz der starken Mitbeteiligung des Kanals konnten wir in seiner Umgebung nur unbedeutende diffuse Infiltrationen, hier und da auch Auswanderung einer geringen Anzahl von Bakterien oder Rundzellen beobachten. Nirgends aber sahen wir — und das scheint uns der springende Punkt — den Prozess vom Zentralkanal aus sich mit besonderer Heftigkeit entwickeln. Deshalb glauben wir auch, dass seine Rolle als leitender Lymphweg im Vergleich mit den perivaskulären Scheiden nicht hoch anzuschlagen ist. Auch die relative Grösse seines Lumens kommt bei der ausserordentlichen Fähigkeit der Lymphscheiden, sich zu erweitern, kaum in Betracht. Bei dem Versuchstier VI, bei welchem die Beteiligung des Zentralkanals am meisten ausgesprochen ist, ist in unteren Dorsalmarkschnitten das Lumen eines einzelnen erweiterten Lymphraums grösser als dasjenige des Kanals, und während im letzteren die Bakterien nur den Wandungen anliegen, füllen sie die eigentlichen Lymphwege prall aus.

Wir können uns demnach nicht jenen Autoren anschliessen, welche auf Grund experimenteller Untersuchungen den Zentralkanal für das Zustandekommen einer starken Verbreitung der Entzündung in der grauen Substanz der Vorderhörner bei der Poliomyelitis ant. anschuldigen.

Das Offenbleiben des Kanals beim Kinde mag ihn für eine Miterkrankung bei allgemeinen Entzündungsprozessen im Rückenmark mehr prädisponieren als beim Erwachsenen. Die eigentlich leitenden Wege werden aber wohl auch hier das Lymph- und Gefässsystem sein.

Es bleibt freilich die Frage, warum bei der Poliomyelitis gerade das Versorgungsgebiet der vorderen Zentralarterie — die Vorderhörner — in Mitleidenschaft gezogen werden. Zur Aufklärung dieser Erscheinung bieten auch unsere Versuche keine Handhabe. Auch wir sahen in einigen Fällen eine bevorzugte Schädigung der Art. centr. Ob aber die relative Grösse der aufsteigenden Äste der Art. centr. bei der Verbreitung des Prozesses in höhere Segmente, ob andere Einflüsse hier von Bedeutung sind, muss unentschieden bleiben. —

Zum Schlusse ist es mir eine sehr angenehme Pflicht, Herrn Prof. Dr. W. His für die Anregung zu dieser Arbeit und das ihr

geschenkte freundliche Interesse meinen ergebensten Dank auszusprechen. Herrn Dr. R. Bing danke ich für seine liebenswürdige Unterstützung herzlich.

Literatur.

1) Babes, Über den Einfluss der verschiedenen Infektionen auf die Nervenzellen des Rückenmarks. Berl. kl. Wochenschr. 1898.

2) Babes et Vernali, Myélites infectieuses. Ann. de l. Inst. de Path. de Bucarest VI. 1898.

3) Bing, Beitrag zur Kenntnis der endogenen Rückenmarksfasern beim Menschen. Die sekundären Degenerationen bei akuter Poliomyelitis. Arch. f. Psychiatrie. 39.

4) Bruns, Myelitis; in Eulenburgs Enzyklopädie. 1899.

5) Claude, Myélites aiguës par toxines strepto-staphylo-cocciques; in Comptes r. de l. Société de biol. 1896.

6) Goldscheider-Flatau, Über Hämatomyelie. Ztschr. f. kl. Med. 31. 1893.

7) Hoche, Experim. Beitr. zur Pathologie des Rückenmarks. Archiv f. Psychiatrie. 1899.

8) Hochhaus, Über experim. Myelitis; in Vhdl. d. 15. Kongr. f. inn. Med.

9) Homén, Myélites infectieuses; in Comptes ren d.d. la Société biol. 1896.

10) Kahlden, Kongr. f. inn. Mediz., 1901. In d. Diskussion S. 155.

11) Kaufmann, Lehrbuch der speziellen pathol. Anatomie. III. Aufl. 1904.

12) v. Leyden, Klinik der Rückenmarkskrankheiten. 1875.

13) v. Leyden und Goldscheider, Die Erkrankungen der Medulla obl. und des Rückenmarks; in Nothnagels Pathologie und Therapie. 1898.

14) Marie, Leçons sur les maladies de la moëlle épinière. Paris 1892.

15) Marinesco et Oettinger, De l'origine infectieuse de la paralysie asc. aiguë. Sem. méd. 1895.

16) Moenckeberg, Anatom. Befund eines Falles von Landryschem Symptomenkompl. Münch. med. Wochschr. 1903.

17) Panichi, Experimentelle Myelitis; in Arch. f. exp. Pathol. 1905.

18) Redlich, Akute Myelitis. Znsamment. Refer. im Zbl. für allg. Pathologie. 1898. Bd. IX.

19) Remak, Über Landrysche Paralyse in Eulenburgs Enzyklop. 1899.

20) Tedeschi, Wirkung der Einführung des Rotzes in die Nervensubst.; in Beitr. z. allg. Path. 1893.

21) Schmaus, Pathologische Anatomie des Rückenmarks. 1901.

22) Derselbe, Myelitis in d. Ergebn. d. allg. Path. und path. Anat. Jhrg. 1 und Jhrg. 1903.

23) Vincent, Sur un cas expérim. de poliomyélite infectieuse aiguë in Arch. de méd. expér. 1893.

24) Ziegler, Lehrbuch der allg. Path. und path. Anat. 1901.

Ausführliche Literatur-Übersichten enthalten die Arbeiten von Schmaus und Redlich.